

2021年6月25日

## 輸入飼育ヘビから重要病原体（ヘビ真菌症）を発見、国内侵入を確認

—アジアで初報告 世界的な伝染に懸念—

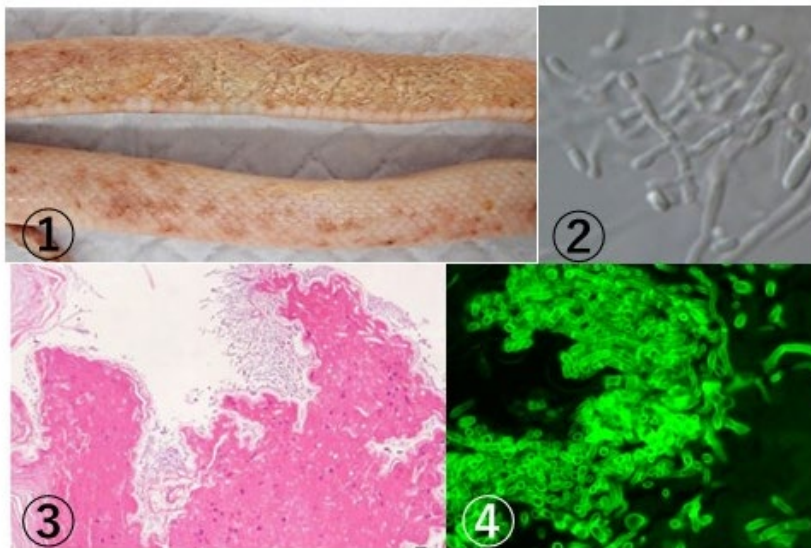
ヘビ真菌症は1986年に北米で初めて報告されて以来、アジアでの発症事例の報告はありませんでした。この度、動物病院を受診した輸入飼育ヘビがヘビ真菌症を発症していることを確認しました。本菌のアジアでの報告はこれが初めてで、現在のところ、飼育下の外来種のヘビに限定されていますが、今後の流行が懸念されます。

### 概要

ヘビ真菌症 (Snake Fungal Disease, SFD) は、カエルツボカビ症、コウモリ白鼻病と肩を並べる病原性真菌で、カビの一種、*Ophidiomyces ophiodiicola* によって皮膚が壊死し、重症な場合は死に至る病気です。本菌は、1986年にアメリカ東北部で飼育下のヘビに最初に報告されて以来、北米大陸、ヨーロッパの野生のヘビにも報告され、世界的な流行が懸念されていましたが、アジアでの報告はありませんでした。この度、動物病院を受診した1匹の輸入飼育ヘビに、本病と思われる症状が見いだされ、一緒に飼育されていたヘビ11匹すべてが病気になりました。国立科学博物館が、これらのヘビのうち2匹の皮膚病変から、病原菌の分離・培養を行い、形態観察と遺伝子解析の結果、本菌と同定しました。また、岡山理科大において、死亡ヘビの病理学的検査が行われ、本菌による感染症と診断されました。

本成果は、岡山理科大 獣医学部 宇根有美教授、高見義紀獣医師及び国立科学博物館 細矢 剛 植物研究部長らによる共同研究によるものです。

本成果は、2020年9月に生物科学系のプレプリントサーバーであるBioRxivにて速報が公開されましたが (doi: <https://doi.org/10.1101/2020.09.03.281154>)、2021年6月25日に日本獣医学会の国際学術誌「The Journal of Veterinary Medical Science」の早期公開版にオンライン掲載されます ([https://www.jstage.jst.go.jp/browse/jvms/advpub/0/\\_contents](https://www.jstage.jst.go.jp/browse/jvms/advpub/0/_contents))。



写真説明 ①：皮膚の壊死（上）、多発性痂皮（下）。②病原菌 *Ophidiomyces ophiodiicola* の孢子形成構造。菌糸が枝分かれして末端に孢子が形成され、ちぎれるように脱離する。③患部皮膚組織標本、皮膚は壊死して（赤色）その表面に真菌が増殖している（ヘマトキシリン・エオジン染色）。④病変部の菌糸（緑色の蛍光を発する。ファンギフローラY染色）。

## 1. 背景

両生類のツボカビ菌病、コウモリの白鼻症候群、ヘビ真菌症 (snake fungal disease, SFD あるいは Ophidiomycosis) は、動物に生じる深刻な真菌症として知られています。SFD の原因菌はカビの一種 *Ophidiomyces ophiodiicola* (*O. ophiodiicola*) です。2006 年以降、本菌によるヘビの重篤な皮膚感染症が多数報告されています。

本菌は、アメリカ北東部の野生ガラガラヘビ (*Crotalus horridus*) に感染し、個体群減少にも関わる恐れが指摘されています。2008 年には、アメリカの絶滅危惧種のヘビでも感染が確認され、2015 年にはアメリカ東部のほぼすべての野生種のヘビで報告されています。

本菌は、1986 年にアメリカで飼育下のヘビから分離され、アメリカ東部に広がりました。一方、野生のヘビからの分離例は 2008 年まで報告されていないことから、病原菌は飼育下から野生のヘビ個体群に伝播したと考えられます。

現在のところ、*O. ophiodiicola* の地理的分布は、野生のヘビよりも飼育下のヘビの方が広いことが知られています。北米以外では、イギリス、ドイツ、オーストラリアの飼育下のヘビから検出されており、世界的にはこれまで 30 種類以上のヘビが冒され、新興感染症と考えられます。しかし、今日まで、アジアからの報告はありませんでした。

2019 年 4 月から 2019 年 10 月にかけて、動物病院が病気になるた 1 匹のヘビを診察しました。このヘビには水疱、膿疱、痂皮などの皮膚病変がみられ (図①)、一緒に飼われていたヘビ 11 匹に次々と同じ症状が現れました。これらは、いずれも 2016 年から 2019 年に国内に輸入された外国産のヘビで、12 匹のうち 5 匹が死亡しましたが、7 匹は抗真菌薬などの投与によって生き残りました。本病変の原因を突き止めるため、死亡した 5 匹のうち 3 匹から採取した皮膚組織サンプルが国立科学博物館に送られました。また、病理学的検査が岡山理科大で行われました。

## 2. 研究手法・成果

### 分離と培養

3 匹から採取された組織試料 (10 × 5 × 5 mm) を真菌分離用の寒天培地 (コーンミール培地) に接種し、室温で約 2 週間培養し、出現した真菌のコロニーを観察しました。白色でコンパクトな粉末状の真菌コロニーが雑菌とともに 2 つのサンプルに出現したため、ミクロマニプレータという機器によって、単一の胞子を単離し、菌株 (NBRC 114438、NBRC 114439。いずれも、専門の菌株保存機関に寄託) を得ました。また、ポテトデキストロース寒天培地に本菌を接種し、25°C で 10 日間培養し形態を観察しました (図②)。その結果、いずれの株も形態では同一性を示し、すでに報告されている *O. ophiodiicola* と形態が一致しました。

### 遺伝子配列による検査

菌株 2 株を液体培養後、常法によって、DNA を抽出し、菌類の種の判別に用いられているバーコード領域である ITS-5.8S 領域の遺伝子配列を得て、公知の DNA 配列データベースのデータと照合しました。その結果、得られた配列は同一であり、既知の *O. ophiodiicola* と高い相同性 (98.13-100%) が確認されました。これらの解析により、分離された真菌は *O. ophiodiicola* であることが遺伝子配列でも確認されました。

### 病理検査

皮膚の変化はすべてのヘビで同一で、変色 (黄色、薄茶色、または赤色)、混濁、脆弱性の増加、鱗片の肥厚が広範囲に帯状あるいは斑状に発生していました (図①)。表皮は容易に剥離し、複数の痂皮と水疱が全身に観察されました。病変部組織を 10% 中性緩衝ホルマリンで固定し、常法に従ってパラフィン包埋、パラフィン切片 (厚さ 3-4 μm) を作成し、ヘマトキシリン・エオジン染色 (図③) と真菌を染める特殊染色 (ファンギフローラ Y、図④) をしました。真菌が観察された部位では鱗とその深部の皮膚に高度の壊死が観察されました (図③)。

### 3. 波及効果

本報告は、欧米各地で流行し、様々なヘビの種の保全を脅かすヘビ真菌症が、アジアで初めて発見された報告となります。現在のところ、発生は飼育下のヘビに限られていますが、日本には 51 種の日本固有の野生ヘビが生息しているため、本病原菌の影響が野生のヘビに拡散しないように注意しなければなりません。また、その影響を評価するために、野生ヘビに対する病原性などの研究が求められます。また、本病原菌の潜在的な国内分布についても興味を持たれます。

#### <用語解説>

真菌：菌類ともいいます。きのこ・カビ・酵母の総称です。単純に「菌」ということもありますが、バクテリア（細菌）とは異なる生物群です。

分離：問題となっている真菌を、雑菌が混入しないように単一にすること。

菌株：分離され、人工的な環境で維持が可能になった菌に番号を付与して、管理しているもの。

#### <研究者のコメント>

*Ophidiomyces ophiodiicola* はホネタケ目ホネタケ科に所属する菌です。本科に所属する真菌の多くには、動物皮膚を構成するケラチン分解性が認められており、本菌の病原性もそれに由来するものと思います。今回の病気は、飼育された環境下での外国産のヘビで生じたものですが、自然界では起こり得ない速度と距離の移動が人間によって行われた結果であると考えられます。本菌に限らず、自然界では本来起こらないような生物の移動が人間によってもたらされることがあり、自然界におけるヒトの活動による影響に注目した「人新世（アントロポシオン）」を考える上で重要な事例です。

#### <論文タイトルと著者>

タイトル：First report of emerging snake fungal disease caused by *Ophidiomyces ophiodiicola* from Asia in imported captive snakes in Japan（日本の飼育下の外国産ヘビにおける *Ophidiomyces ophiodiicola* による新興のヘビ真菌症のアジアにおける初報告）

著者：高見義紀、南京沃、高木佑基、嘉手苺将、逸見千寿香、細矢剛、宇根有美

掲載誌：The Journal of Veterinary Medical Science

#### <お問い合わせ先>

氏名 宇根 有美（うね ゆみ）

所属・職位 岡山理科大学 獣医学部獣医学科 病理学研究室 教授

TEL：0898-52-9087

FAX：0898-52-9087

E-mail：y-une@vet.ous.ac.jp

#### <お問い合わせ先>

担当研究員 細矢 剛（ほそや つよし）

所属・職位 国立科学博物館 植物研究部長

氏名 田中 庸照 (たなか のぶてる)

所属・職位 国立科学博物館 経営管理部 研究推進・管理課 研究活動広報担当

TEL : 029-853-8984

FAX : 029-853-8998

E-mail : t-shuzai@kahaku.go.jp